AUS DER UNIVERSITÄTS-OHREN- UND HALS-NASENKLINIK
ZU FRANKFURT A. M.
Direktor: Professor Dr. M. Schwarz.

Über einen Fall von Mikromyeloblasten-leukämie mit chloromatösen Wucherungen und verbreiteter Zerstörung des rechten Felsenbeines

Inaugural-Dissertation

zur

Erlangung des Doktorgrades

in der gesamten Medizin

der

Hohen Medizinischen Fakultät

der

Johann-Wolfgang-Goethe-Universität

zu Frankfurt a. Main

vorgelegt von

Wilhelm Seip

aus Frankfurt a. M. im September 1939

1940

Druckerei wissenschaftlicher Werke Konrad Triltsch Würzburg-Aumühle

Dekan: Professor Dr. V. Schmieden

Referent: Professor Dr. M. Schwarz

R. UNIV.
BIBLIOTHEEK
LEIDEN

Meiner lieben Mutter

Digitized by the Internet Archive
in 2026

https://archive.org/details/IA41551903_0070

I. Einleitung.

Die Seltenheit der Chloromerkrankung, die lange Zeit bestehende Unklarheit über deren Wesen haben es bedingt, daß wohl der größte Teil der seit der ersten genaueren Beschreibung des Krankheitsbildes (BURNS 1821) klinisch diagnostizierten Fälle zur Veröffentlichung kam. So waren bis zum Jahre 1917 etwa 100 Fälle in die Literatur eingegangen. Im Vordergrund der Diskussion stand vom Anfang an der Charakter der Erkrankung, deren tumorartige, meist periostal-infiltrierende Ausbreitung dem Gedanken an eine Geschwulst breiten Raum gab, obwohl schon verhältnismäßig früh die engen und abhängigen Beziehungen zum Blutstatus erkannt wurden. Die Erkenntnisse, die die Forschung über die pathologische Morphologie und Physiologie des Blutes zeitigte, blieben naturgemäß auch nicht ohne Einfluß auf jene Zusammenhänge zwischen der Chloromerkrankung und dem, gegenüber der Norm veränderten Blutbild. Vor allem sind es die Arbeiten von V. RECKLINGHAUSEN, GÜMBEL, FABIAN und NAEGELI, die den Begriff des Chloroms als Neoplasma im Sinne einer Geschwulst mehr und mehr einengten. NAEGELI kam zu dem Schluß, daß es sich bei dieser Krankheit nur um die hyperplastische Form einer Leukämie handelt, die mit Grünfärbung der Infiltrate einhergeht — myeloische Chloroleukämie — (lymphatische Chloroleukämien sind sehr selten; ihr Auftreten wird von manchen Forschern bestritten). Sein wesentlichstes Argument für diese Anschauung ist die zweifellos einwandfrei erwiesene generalisierte Systemerkrankung, die hier, wie bei allen übrigen Formen der Leukämie, vorliegt. Zum Beweis dafür führt er weiterhin an, daß die sogenannte Chloroleukämie in vielen wichtigen Punkten gegenüber den ungefärbten Systemaffektionen nur geringe Unterschiede aufweist. Was die charakteristische Grünfärbung der Infiltrate betrifft, so muß gesagt werden, daß auch sie als typisches Symptom viel von der Bedeutung eingebüßt hat, die man ihr ursprünglich beimaß, zumindest für die Diagnostik. Die in der Literatur beschriebenen Fälle zeigen, daß neben den Fällen, die jene grüne Infiltratfärbung aufwiesen, mindestens ebenso viele vorkommen, die nur Spuren davon zeigen oder schließlich sogar soge-

nannte Übergangsfälle, bei denen sie ganz fehlt (MUNK). Mit diesen Erkenntnissen verlieren auch die Erörterungen über die Stellung des Chloroms an Interesse, die man ihm innerhalb des Systems der Geschwülste zeitweilig einräumte, (STERNBERG spricht von Chloromyelosarkomatosis). Dennoch wurde in den letzten Jahren wiederum für den Tumorcharakter des Chloroms eingetreten. ASKANAZY legte in seiner Veröffentlichung Unterschiede zwischen Chlorom und Leukämie dar, die in der Tat in manchen Punkten der Auffassung NAEGELI's entgegenstehen. Erwähnt sei diese Arbeit deshalb, weil ASKANAZY vom histologischen Befund eines Chloromfalles ausgeht und seine Auffassung vom Wesen der Erkrankung vor allem vom mikroskopischen Bild ableitet. Im einzelnen wird später noch auf diesen Befund einzugehen sein, da auch wir, bei dem dieser Veröffentlichung zugrundeliegenden Fall, ähnliches gefunden haben.

Besonders schwierig gestaltet sich nun, wie aus dem oben angedeuteten hervorgeht, die klinische Diagnose des Chloroms, wenn man die Ansicht NAEGELI's, die ohne Zweifel heute die beherrschende ist, zugrundelegt. NAEGELI selbst führt dafür an: Diffuse Knochenaffektion, lokalisierte Knochenerkrankung des Schädels, der Wirbelsäule, des Beckens, Paraplegien, basale Nervenlähmungen, tumorähnliche Infiltrate und schließlich das charakteristische Blutbild. Mit diesen Symptomen erscheint aber die Chloromerkrankung von den Leukämien erheblich distanziert. Wenn man weiterhin das aggressiv-infiltrierende Wachstum (YAMAGUCHI) und die auffällige Bevorzugung des Schädelskeletts berücksichtigt, so erscheint ihre Abtrennung von den übrigen Formen der Leukämie vollends gerechtfertigt. In diesem Zusammenhang verdienen auch jene Fälle besondere Beachtung, bei denen im Verlauf einer chronischen Leukämie plötzlich eine Chloromerkrankung hinzutrat (PAULICEK und WUTSCHER). Eine Entscheidung über die Ätiologie solcher Chloromleukämien bleibt naturgemäß hypothetisch (PAULICEK und WUTSCHER sprechen von der Möglichkeit, daß vorausgegangene Radiotherapie eventuell dafür verantwortlich zu machen sei), zumal ja die Frage der Ätiologie der Leukämie noch völlig ungelöst ist. Jedoch unterstreichen gerade diese Fälle deutlich die Distanziertheit der Chloromerkrankung. Die wenigen Publikationen solcher Fälle betonen stets den akuten Einsatz der Chloromerkrankung und ihren progredienten Verlauf. PAULICEK und WUTSCHER konnten darüber hinaus bei ihrem Fall die vielleicht bedeutungsvolle Feststellung machen, daß das Blutbild während der

Chloromerkrankung keine Änderung gegenüber dem des chronisch-leukämischen Stadiums erfuhr. Natürlich läßt ein solcher Sonderfall keine Auswertung und Verallgemeinerung zu.

Der an unserer Klinik beobachtete Fall von myeloblastischer Chloroleukämie imponierte vor allem durch den akuten Verlauf der Erkrankung. Das Krankheitsbild entsprach zwar symptomatisch überwiegend dem Durchschnitt der bekannten Fälle, jedoch erschwerten die Abweichungen von diesen, obwohl sie nicht als grundlegend zu bezeichnen sind, die Beurteilung der Erkrankung derart, daß die Diagnose „Chlorom" intra vitam mit Sicherneit nicht gestellt werden konnte. Erst das histologische Bild des Felsenbeins gestattete den endgültigen Entscheid über den Charakter der Erkrankung und die gefundenen eigentümlichen Veränderungen am Gehörorgan bilden auch den Anlaß zur Publikation dieses Falles. Trotz der Vielzahl der Arbeiten über das Chlorom, finden sich nur wenige mikroskopische Befunde in der Literatur. Die gründlichste histologische Untersuchung stammt von ASKANAZY, der chloromatöse Veränderungen im Bereich der Wirbelsäule zugrundeliegen. Über die Histologie der Chloromerkrankung des Hörorgans hat nur LUBARSCH berichtet, der den von KÖRNER klinisch beobachteten Fall beschrieben hat. Dieser Darstellung fehlt leider die Beziehung zur Allgemeinerkrankung des Patienten, da ein Blutbild nicht angefertigt wurde. Erwähnt seien noch die Veröffentlichungen ALEXANDER's. Bei den beiden Fällen, die er beschreibt, stehen die haemorrhagischen Diathesen im Vordergrund. ALEXANDER glaubt, daß die gefundenen Schleimhautveränderungen zum großen Teil auf den Fibrinaustritt und die spätere bindegewebige Organisation zurückzuführen seien. Eine Beteiligung des Knochens fehlt hier völlig. Somit bleibt die Darstellung LUBARSCH's, abgesehen von der ASKANAZY's, die einen unentbehrlichen Beitrag zur allgemeinen Pathologie des Chloroms bildet — die einzige Vergleichsmöglichkeit für den an unserer Klinik beobachteten Fall. Der histologische Befund, den wir erheben konnten, zeigt eine noch weitgehendere und tiefergreifende Veränderung, vor allem des knöchernen Teiles des Hörorgans, als der LUBARSCH's. Er dürfte damit dazu beitragen, die Kenntnis von den möglichen Veränderungen am Hörorgan und den übrigen, mit diesem in enger Beziehung stehenden Organen, zu vervollständigen. Ob darüber hinaus der Befund einen Beitrag zur Klärung des noch immer nicht völlig erkannten Wesens der Erkrankung abzugeben vermag — es sei hier wiederum auf die Befunde von ASKANAZY verwiesen — soll vorerst unbeantwortet bleiben.

II. Eigene Beobachtung.

1. Die Krankengeschichte.

Die Vorgeschichte wurde uns von Herrn Prof. Dr. Blum, der den Patienten bis zu seinem Eintritt in die Klinik ambulant behandelte, überlassen; wir entnehmen ihr folgenden Auszug: 60-jähriger Patient, von Beruf Hotelportier; er war nie ernstlich krank gewesen. Er suchte heute (am 6. 9. 1937) den Arzt auf, da er sich seit etwa 6 Wochen krank fühlt. Seit 3 Tagen kommen Kopfschmerzen in der Schläfengegend und Aufstoßen hinzu. Appetit in Ordnung, Stuhl in Ordnung. Patient nimmt gelegentlich Abführtee. Der Schlaf ist unruhig. Die Untersuchung ergibt: blasser, anaemischer Patient, Schleimhäute blaß, Lungen o. B. Herz: systolische Unreinheit, Abdomen o. B., Reflexe gut auslösbar, nicht gesteigert. Blutdruck 133/20 mm Hg. Puls 96 pro Minute. Die Blutuntersuchung am 8. 9. ergibt: Haemoglobin 54%, Erythrozyten 1 000 000, Leukozyten 5 300, davon Pol. N. Z. 11%, Lymphozyten 76%, Übergangsformen 12%, kernhaltige rote Blutkörperchen 1%, Blutplättchen 180 000 (Färbe-Index 2,7). Dieser Blutbefund rechtfertigt den Verdacht auf occulte Blutungen. Eine Stuhluntersuchung nach drei fleischlosen Tagen schließt diesen Verdacht aus. Eine rectale Untersuchung ergibt ebenfalls keine Anhaltspunkte für das Bestehen eines Carcinoms. — Der bereits am 7. 9. zu Rate gezogene Facharzt für Ohrenkrankheiten konnte keinen krankhaften Befund an dem betreffenden rechten Ohr erheben. — Die Schmerzen um das rechte Ohr steigern sich und etwa am 12. 9. beginnt das Ohr zu laufen. Am Processus mastoideus geringe Druckempfindlichkeit. — Eine neuerliche Blutuntersuchung am 20. 9. ergibt (nachdem zur Behebung der Anämie eine Hepatrattherapie vorausging): Haemoglobin 48%, Erythrozyten 1 600 000, Leukozyten 4 000, davon Pol. N. Z. 19%, Eosinophile 2%, Lymphozyten 70%, Übergangsformen 9%, Färbe-Index 1,5. Die auffallende Blässe des Patienten besteht auch weiterhin; sein Allgemeinbefinden ist noch als verhältnismäßig gut zu bezeichnen. Der Patient lehnt die Unterbrechung seiner Berufstätigkeit ab. In den folgenden Tagen verschlechtert sich der Allgemein-

zustand mehr und mehr: Facialislähmung rechts. Am 24. 9. erfolgt die Aufnahme in die Klinik.

Die klinische Untersuchung bei der Aufnahme ergibt: graublasser, stark anaemischer Patient in mäßigem Ernährungs- und schlechtem Allgemeinzustand. Schleimhäute blaß, linkes Ohr o. B.; rechtes Ohr: große ausgedehnte Schwellung im Bereich des Warzenfortsatzes, die nicht druckempfindlich ist und sich teigig anfühlt, ohne Fluktuation; grau-weißes, dünnflüssiges, nicht foetides Sekret im Gehörgang, nach Ausspülen erkennt man eine mittelgroße Trommelfellperforation; die Paukenschleimhaut ist blaß, granuliert und verdickt. Surditas totalis rechts, völlig unerregbares Labyrinth, Facialislähmung rechts. Die Röntgenaufnahme ergibt rechts und links gute Pneumatisation, die rechts kaum verändert und nur leicht verwaschen ist. Nase und Rachen, von der Blässe abgesehen, sind o. B. Das Blutbild (siehe unten) zeigt eine starke Anaemie: 1 700 000 Erythrozyten, 5% segmentkernige, 93,5% Mikromyeloblasten; eine Sternalpunktion ergibt myeloische Ausschwemmung. Der klinische Befund gestattet in diesem Stadium der Erkrankung lediglich die Diagnose: Myeloblastenleukämie und Myeloblastenmastoiditis rechts, nachdem zunächst eine Mucosis-Otitis in Erwägung gezogen wurde. Am 25. 9. zur Entlastung Antrotomie rechts. Der Warzenfortsatz erwies sich unter den dickinfiltrierten Weichteilen als schmierig-grün verfärbt; aus dem Antrum entleerte sich dünnflüssiges Sekret (grünlich verfärbt?); das Tegmen war eingeschmolzen und wie der Warzenfortsatz grün verfärbt. Kurz danach stellten sich hohe Temperaturen ein, teilweise bis 40 Grad. Am Abend des gleichen Tages wird wegen des schlechten Allgemeinbefindens und mit Rücksicht auf das Blutbild eine Transfusion vorgenommen. Über den weiteren Verlauf der Krankheit sei aus der Krankengeschichte noch folgendes entnommen:

27. 9.: Heftiges Nasenbluten diffus aus der mittleren Muschel. Im Blutbild (s. unten) tritt jetzt eine deutliche aplastische Anaemie und Leucopenie auf. Keine Eosinophilen, Bluttransfusion.

30. 9.: Hohe Temperaturen, Remissionen. Sehr schlechtes Allgemeinbefinden. Patient ist zum Teil benommen. Blutbild kaum verändert. Bluttransfusion.

3. 10.: Zunahme der Leukozyten, Abnahme der Myeloblasten. Benommenheit. Unter Versagen des Kreislaufes tritt der Exitus ein.

Blutbild:

Dat.	Hb. %	Leukoz.:	Erythroz.:	F.-Ind.:	Segm.	Lymphoz.	Stabk.	Myelobl.
24. 9.	32	6 100	1,7 Mill.	0,9	5,0	93,5	1,5	—
27.	27	3 200	2,1 „	0,6	3,0	53,0	—	44,0
28.	29	1 850	1,6 „	0,9	3,0	52,0	2,0	43,0
29.	27	2 300	1,44 „	1,0	5,0	43,0	1,0	50,0
30.	30	3 650	1,65 „	0,9	4,0	34,0	—	55,0
1. 10.	28	5 700	1,54 „	0,9	2,0	38,0	—	43,0
2.	28	9 300	1,92 „	0,7	1,0	20,0	1,0	68,0
3.	31	15 500	1,9 „	0,8	—	21,0	—	70,0

Die bakteriologische Untersuchung des Granulationsgewebes ergab: vereinzelt Zellen, keine pathogenen Keime. Damit fiel auch die differentialdiagnostisch in Erwägung gezogene Annahme einer Mocusus-Otitis aus.

Im mikroskopischen Bild der histologischen Schnittserie durch das Schläfenbein finden sich dann noch später einige Bakterienansammlungen, denen aber im Rahmen der übrigen verbreiteten Veränderungen nur eine untergeordnete Bedeutung zukommt. Der naheliegenden Kombination, die Trommelfellperforation auf einen infektiös-entzündlichen Prozeß der Pauke zurückzuführen, steht die Tatsache gegenüber, daß im Operationsgebiet trotz der seit bereits 2 Tagen bestehenden Perforation keine pathogenen Keime gefunden wurden, weiterhin, daß das Sekret im Gehörgang keinerlei Anhalt für die Annahme einer primären bakteriellen Entzündung der Paukenschleimhaut bot, die sich übrigens per inspectionem als blaß, granuliert und verdickt erwies. Schließlich sei noch darauf hingewiesen, daß es zeitlich nicht denkbar ist, daß eine akute Otitis media eine solch ausgedehnte Zerstörung setzt, wie wir sie im mikroskopischen Bild fanden, abgesehen davon, daß auch bei den allerschwersten Fällen von Otitis media (Scharlach-Otitis) niemals ein ähnlicher Endverlauf und ähnlicher Obduktionsbefund beobachtet wurde. Es wird die Aufgabe der Darstellung des histologischen Befundes sein, im einzelnen darauf einzugehen.

2. Auszug aus dem Sektionsprotokoll.

Leiche eines großen Mannes in reduziertem Ernährungszustand. Haut blaß, äußere Körperöffnungen o. B. Hinter dem rechten Ohr eine 5 cm lange, schmierig belegte Wunde mit Eröffnung des Felsenbeins und Freilegung der Dura.

Kopfsektion:

Dura wenig gespannt, auf der Innenfläche glatt und spiegelnd, in der Gegend des rechten Felsenbeins grünlich verfärbt, auf der Außenfläche

derbe, massige, nicht abwischbare Auflagerungen. Das rechte Felsenbein ist siebartig durchlöchert, der erhaltene Knochen weich, in den Zwischenräumen gelblich, schmierige Massen. Sinus frei, basale Gefäße zart.

Gehirnsektion ergibt keinen pathologischen Befund. Der Plexus sigmoideus zeigt reichlich bis stecknadelkopfgroße Cystchen.

Brustsektion:

Bei Eröffnung der Brusthöhle sinken die Lungen zurück. Das Brustbein zeigt graues Mark. Herzbeutel enthält 100 ccm klare, gebliche Flüssigkeit. Pleura glatt und spiegelnd. Herz ist so groß wie die Leichenfaust, Epi- und Endocard glatt und zart. Ostien gut durchgängig, Foramen ovale geschlossen. Lungen sind schwer, an den Seiten läßt sich reichlich, schaumige Flüssigkeit herauspressen. Bronchien und Lungengefäße frei.

Halsorgane: Zunge belegt, Tonsillen zerklüftet, mit dicken- grau-gelben, schlecht abwischbaren Belegen bedeckt.

Oesophagus: zeigt in ganzer Ausdehnung der Schleimhaut dicke, trokkene Auflagerungen, die nicht abzuwischen sind, die zum Teil auf die Epiglottis und den weichen Gaumen übergehen. Kehlkopf gut durchgängig, Schleimhaut blaß, Trachea frei.

Schilddrüse: groß, an der Seite deutliche gebliche Läppchenzeichnung, Halsgefäße gut durchgängig, o. B., Aorta zeigt einzelne Intamaerhabenheiten.

Bauchsektion: Peritoneum glatt, spiegelnd.

Milz: groß, weich, an der Seite etwas Pulpa abstreifbar. Magen und Duodenum o. B. Im Dünndarm einzelne Geschwüre. Coecum, erbsengroße Knoten mit Schleimhautdefekten und kleinen Geschwüren. Im Sigmoid kleine Blutungen. Dickdarm sonst o. B.

Leber: groß, fest und an der Seite deutliche Läppchenzeichnung, Gallenblase enthält einige stachlige Steinchen. Gallenwege durchgängig. Pankreas o. B.

In beiden *Nebennieren* kleine Rindengeschwürchen, bis hirsekorngroß. Nieren von entsprechender Größe und Konsistenz. In der Rinde kleine cystische Hohlräume. Mark und Rindenkränze deutlich. Nierenkelche und Ureteren zart.

Beckenorgane, Blase o. B.

Prostata klein, Mittellappen springt wenig in die Blase vor, auf der Seite gelblich weiß, knotig, Samenblase frei, Hoden und Nebenhoden o. B. Rectum frei, Schenkelvenen frei.

Im Oberschenkelknochen findet sich rotes Knochenmark.

Mikroskopisch:

Milz: Die Milzstruktur ist fast völlig aufgehoben. Die Follikel sind sehr klein. Das ganze Gewebe ist durchsetzt von myeloischen Zellen, die zum Teil als Myelozyten zu erkennen sind, außerdem ist reichlich gelbes Pigment vorhanden.

Knochenmark: (aus Femur): Das Knochenmark ist außerordentlich zellreich. Man erkennt reichlich Zellen aus der myeloischen Reihe, daneben Knochenmarksriesenzellen und kernhaltige rote Blutkörperchen. Die Wand der Gefäße sind zum Teil mit myeloischen Zellen infiltriert.

Leber: Die Glissonschen Scheiden zeigen Infiltrate von myeloischen Zellen. Die Läppchenkapillaren enthalten Anhäufungen von myeloischen Zellen, meist mäßig reichlich.

Niere: An wenigen Stellen an der Grenze von Mark und Rinde kleine myeloische Infiltrate.

Coecum: Die Schleimhaut fehlt an den untersuchten Stellen fast voll-

ständig. Soweit sie erhalten ist, zeigt sie Durchsetzung von sehr reichlich Bakterien oder ist völlig nekrotisch. Die Submucosa und Muscularis ist diffus infiltriert von myeloischen Zellen.

Oesophagus: Das Epithel ist vollständig zerstört; an seiner Stelle findet sich ein dicker Schorf, in dem reichlich Sekretfäden nachzuweisen sind. Die Oesophaguswand selbst ist reichlich durchsetzt mit dichten myeloischen Infiltraten, die die Muskulatur zum Teil auseinander drängen.

Stirnhirn: Die Hirnsubstanz zeigt keinerlei pathologischen Befund. Die weichen Hirnteile sind stark blutig durchtränkt.

Dura: Die Dura ist an der untersuchten Stelle stark blutig verdickt durch eine Infiltration mit myeloischen Zellen, die meist positive Oxydasereaktion ergeben. Die einzelnen Duraschichten sind teils durch die Infiltration auseinandergedrängt, z. T. wölben sie sich nach außen.

Bevor wir auf den mikroskopischen Befund des Hörorgans eingehen, sei aus Gründen der Rechtfertigung der Diagnose, die wir der Betrachtung vorausgesetzt und in der Themastellung ausgesprochen haben, folgendes bemerkt: Die klinischen Symptome, die der Fall während der ambulanten Behandlung und während des Klinikaufenthaltes bot, entsprechen mit ganz geringfügigen Abweichungen denen, die bei der Chloromerkrankung in den weitaus häufigsten Fällen beobachtet wurden. Alle Erscheinungen, die NAEGELI als symptomatisch für das Krankheitsbild der Chloroleukämie anführt, finden sich hier; sie seien daher als identisch mit denen von uns beobachteten kurz angeführt: starke Anaemie, Fieber, rasch fortschreitende Cachexie, haemorrhagische Diathesen, Knochenschmerzen, parostale Auftreibungen, Nervenlähmungen (Akustikus, Facialis), ulcerös-gangränöse Prozesse, Schwellung von Lymphknoten und Milz. Eine ähnliche Übereinstimmung besteht auch zwischen dem Blutbild unseres Falles und dem NAEGELI's. Auch wir finden neben der hochgradigen Anaemie zunächst niedrige Leukozytenwerte, sehr viel Myeloblasten und viel pathologische Myeloblasten (Mikromyeloblasten). Eeosinophile Zellen fehlen vollkommen. Die während der ambulanten Behandlung gefundenen Lymphozytenwerte sind um die Zahl der Myeloblasten zu hoch, da eine Differenzierung beider Formen nicht erfolgte. Gegen Ende der Krankheit steigen die Leukozytenwerte an. Die Oxydasereaktion ist positiv. Wenn man ferner noch die Lokalisation der Knochenerkrankung und die tumorähnlichen Infiltrate erwähnt, so erscheint die Diagnose auf „Chloroleukämie" hinlänglich gesichert. Dennoch sei darauf hingewiesen, daß die Infiltrate sowohl bei der Antrotomie als auch bei der Obduktion nicht jene häufig beschriebene grasgrüne Färbung (und ihre Beschränkung auf die Infiltrate) aufwiesen, sondern daß der ganze Warzenfortsatz und das Tegmen

als diffus grünlich verfärbt angesprochen werden mußten. Die in dem siebartig durchlöcherten Felsenbein gefundenen Massen wurden vom Obduzenten als gelblich bezeichnet. Andere Organe (wie p. ex. die Tonsillen) wurden nicht grünverfärbt gefunden. Eingangs wurde schon darauf hingewiesen, daß dieser Grünfärbung (deren Nomenclatur allerdings bei den einzelnen Autoren erhebliche Verschiedenheiten aufweist) nicht allzu große Bedeutung beigemessen werden kann, da eine Reihe von Fällen beschrieben sind, wo sie nur angedeutet war oder nur ganz bestimmte Infiltrationen, neben ungefärbten, betraf. Die Möglichkeit, daß in solchen Fällen die Grünfärbung bei der Obduktion unbeachtet bleibt, ist wohl nicht ganz auszuschalten. Andererseits erscheint es aber nicht ganz angängig, sie auf Grund ihrer nicht bekannten Bedeutung und Herkunft unerwähnt zu lassen, wenn auch nur aus didaktischen Gründen, denn schließlich leitet sich der Name der Erkrankung von ihrem Vorhandensein ab. Ob nun bei unserem Fall auch das in der Milz gefundene Pigment der Chloromfarbe gleichzusetzen ist und ob die gelben Massen im Felsenbein ebenfalls hinzuzurechnen sind, kann heute nicht mehr entschieden werden. Für den vorliegenden Fall dürfte auch bei Offenbleiben der hier angeschnittenen Fragen die Diagnose auch bezüglich der Grünfärbung als gesichert gelten.

3. Der mikroskopische Befund des rechten Hörorgans.

Die freie (obere hintere) Pyramidenkante ist von zahlreichen kleinen Herden, teils beginnender, teils fortgeschrittener Zerstörung des Knochens durchsetzt. Es finden sich dort Howshipsche Lacunen mit Osteoklasten, an anderen Stellen Osteoblastenketten und Knochenneubildungen. Diese zeigen zum großen Teil eine wiederbeginnende Zerstörung. Dieses Bild findet sich teils mehr, teils weniger ausgeprägt im gesamten knöchernen Gehörorgan. Zu besonders eindrucksvollen Formen kommt es im Bereich der Labyrinthkapsel. Das Knochenmark besitzt an keiner Stelle seine normale Struktur; es hat eine weitgehende Degeneration der Knochenmarkselemente stattgefunden. Die Knochenmarkszellen sind spärlich vorhanden und nur undeutlich darstellbar. Die Konturen des Plasmas sind verwischt, eine Struktur der Kerne ist nicht zu erkennen. Die Hauptmasse der zelligen Elemente bilden große Rundzellen, die, anscheinend vom Mark ihren Ausgang nehmend, in die Haverschen Kanäle eindringen und auf diesem Weg, viel-

leicht auch über den Weg der Knochenzerstörung zum Periost, vorzudringen scheinen. Bei starker Vergrößerung bieten diese Zellen das Bild nicht vollständig ausgebildeter Myeloblasten. Eine genauere Differenzierung dieser Zellen ist trotz Anwendung der verschiedensten zu Gebote stehenden Mittel nicht möglich.

Daneben finden sich schließlich noch kernhaltige rote Blutkörperchen. Bei den noch erhaltenen Knochenmarkszellen sind fast durchweg Vakuolen nachweisbar.

Das Innenohr bietet in seinen einzelnen Teilen folgendes Bild: Die Schneckenspitze ist von zahlreichen kleinen Herden durchsetzt. Das Ganglion spirale ist vollkommen chloromatös infiltriert und zerstört. Ganglienzellen sind nicht erkennbar, ableitende Nervenfasern sind degeneriert. Die gleiche Infiltration findet sich auch im Porus acustikus internus. Der Nervus cochlearis erscheint bei mittlerer Vergrößerung verdickt, bei starker Vergrößerung erweist er sich als infiltrativ aufgetrieben. Die Infiltration ist am stärksten am Perineurium, findet sich aber auch in fast gleich starkem Maße im Innern des Nerven. Die Nervenfasern sind zum großen Teil degeneriert; an manchen Stellen sind solche innerhalb der Infiltrate kaum noch zu erkennen. Der Nervus facialis zeigt ganz ähnliche Veränderungen, auch hier steht die Infiltration im Vordergrund. Die häutige Schnecke und das Cortische Organ sind relativ gut erhalten; größere Membranveränderungen sind nicht festzustellen. Dagegen finden sich im ganzen Perilymphraum massenhaft Fibringespinste und Exudat. Der Endolymphraum weist zwar Spuren von Fibrinnetzen auf, kann im Ganzen jedoch als frei davon bezeichnet werden. Die Cupula ist fast völlig aufgelöst, eine Schopfzeichnung ist nicht mehr vorhanden. Auch die Cristae und Maculae staticae sind stark infiltriert.

Im Mittelohr sind die chloromatösen Wucherungen noch auffallender. Die Infiltrationen betreffen hier sämtliche Gewebsanteile ohne Ausnahme. Schon das makroskopische Bild ist auf das schwerste verändert und kaum noch mit einer normalen Paukenhöhle zu vergleichen. Die Schleimhaut ist überall verdickt und infiltrativ durchsetzt. Die Infiltrate liegen hier häufig intramucös, während das Schleimhautepithel noch relativ gut erhalten ist. An anderen Stellen liegen die Infiltrate subperiostal, meist intramucös und subperiostal zugleich. So finden sich Stellen, an denen das Periost so vom Knochen abgehoben ist, daß es in die Infiltration zu liegen kommt. Das Periost ist zwar durchbrochen und zerfetzt, jedoch nicht ausgesprochen infiltriert. Es erscheint durch die aus

dem Knochen (bzw. dem Knochenmark) hervorwuchernden Zellmassen von der knöchernen Unterlage abgehoben und infolge des stärker werdenden Druckes gesprengt. Anscheinend bietet das Periost der Infiltration unter allen Geweben den stärksten Widerstand. — Der schallübertragende Apparat ist fast restlos zerstört. Der Musculus tensor tymp. ist infiltrativ aufgequollen; die noch erkennbaren Muskelelemente sind durchweg degeneriert. Die Gelenkbänder der Gehörknöchelchenkette sind bis auf das Hammerband nicht mehr vorhanden; an ihrer Stelle liegen Infiltratanhäufungen. Auch das Hammerband ist in seiner Kontinuität unterbrochen und weitgehend zerstört. Der Hammer ist zerstört, teilweise sequestriert. Die Markräume des Hammers weisen die gleichen, bereits oben beschriebenen Veränderungen auf. Ähnliche infiltrative Zerstörungen finden sich auch im Paukenboden. Auch hier sind Sequester vorhanden. Im Carotisgebiet haben die Infiltrationen das Sympathicusgeflecht und die venösen Geflechte betroffen. An manchen Stellen finden sich Infiltrate auch in den Wänden kleiner Venen (Thrombenbildung?).

Die Wand des Bulbus jugularis ist stark zerstört und zeigt einen beginnenden Durchbruch an. Die Umgebung des Foramen jugulare zeigt die gleiche Zerstörung. Die Zerstörungen am Trommelfell betreffen hauptsächlich die Membrana propria. Die intra vitam bereits beobachtete Perforation kann also auf keinen Fall das Ergebnis eines Entzündungsprozesses der Paukenschleimhaut sein, da das Endothel besser und auf eine größere Strecke hinaus erhalten ist als die Membrana propria. Diese ist am stärksten an der Knochenfixation zerstört, was wiederum auf den Ausgangspunkt des infiltrativen Prozesses, den Knochen, schließen läßt. Ein ähnliches Verhalten wie das Endothel zeigt auch das Epithel, das, relativ gut erhalten, in das Mittelohr hineinragt.

Aus der Fülle der sich darbietenden Zerstörungen des Hörorgans seien noch erwähnt: die Infiltrierung des Ligamentum annulare, der beginnende Durchbruch beider Fenster, die Zerstörung am oberen Ende der Tube.

III. Zusammenfassung.

Die hervortretenden Züge der chloromatösen Wucherung wurden in der Einleitung und in der Diskussion der Diagnose unseres Falles dargelegt. Wir werden deshalb, zumal dies als allgemein bekannt gelten dürfte, uns an dieser Stelle darauf beschränken, jene Erscheinungen herauszustellen, die das Bild des beschriebenen Falles wesentlich beeinflußt haben. Im übrigen gilt diese gedrängte Zusammenfassung dem mikroskopischen Befund des Hörorgans und unserer Stellungnahme zu diesem.

Der Krankheitsverlauf entspricht in seinem ersten Abschnitt dem einer akuten Anämie. Eine spezielle Diagnose und Prognose kann in diesem Stadium mit Sicherheit nicht gestellt werden, auch die frühzeitig aufgetretenen, als Schmerzen um das rechte Ohr angegebenen Symptome einer Knochenaffektion sind für die Gesamterkrankung differentialdiagnostisch nicht zu verwerten, da eine unabhängige Erkrankung des Hörorgans nicht ausgeschlossen werden kann. Im Endstadium der Erkrankung und besonders nach erfolgter Antrotomie steht zwar die ursächliche Beziehung zwischen der Ohrerkrankung und der Anaemie fest, jedoch auch hier läßt sich die Diagnose Chlorom mit Bestimmtheit nicht stellen, da auch an jene Fälle von Leukämie gedacht werden muß, die mit diffusen Grünfärbungen der Knochen einhergehen, ohne von myeloischen, bzw. chloromatösen Wucherungen begleitet zu sein. Der Blutstatus entspricht in seinem Verlauf den Beobachtungen bei Chloromerkrankungen, allerdings bleibt die Vermehrung der Leukozyten gegen Ende der Krankheit weit unter den von einigen Autoren angegebenen Zahlen (bis zu 700 000). Das Verhältnis der (Mikro-) Myeloblasten entspricht (bei Berücksichtigung der genauen Ausdifferenzierung gegen die Lymphozyten) etwa den sonst beobachteten Verhältnissen. Die Lymphozyten reichen im Endstadium unter die in der hiesigen Gegend beobachtete Norm (nach GÄNSSLEN liegt sie in Frankfurt a. M. bei ca. 30%). Dies läßt auf eine Reduzierung des Lymphgewebes schließen. Für diese Annahme spricht auch der Obduktionsbefund. Aus dem Sektionsprotokoll sind als wesentliche Punkte hervorzuheben: das siebartig durchlöcherte

rechte Felsenbein mit der umschriebenen Duranekrone über demselben, seine grünliche Verfärbung, die in den Zwischenräumen gelagerten gelblichen Massen, ferner als Zeichen der myeloischen Systemaffektion die myeloischen Infiltrate in der Milz, der Leber, der Niere und das mit reichlich Zellen durchsetzte rote Knochenmark des Femur, schließlich noch das makroskopisch als grau imponierende Mark des Sternums. In keinem Organ nehmen aber die myeloischen Infiltrate jene hochgradige Form an, wie sie im Hörorgan besteht. Die Zerstörung betrifft also überwiegend das rechte Felsenbein, das linke ist o. B.

Über das histologische Bild des Felsenbeins läßt sich zusammenfassend sagen, daß die infiltrativen Zerstörungen alle Gewebsarten des Hörorgans betreffen, daß das Wachstum dieser Wucherungen einen ausgesprochen aggressiven Charakter besitzt. Der Ausgangsort der Infiltration ist das Knochenmark. Für diese, schon von ASKANAZY ausgesprochene, Behauptung lassen sich in unserem Befund anführen: das Knochenmark ist mit Rundzellen durchsetzt, diese finden sich in den Havers'schen Kanälen und in den Nekroseherden des Knochens bis zum Periost; sie sammeln sich unter diesen und sprengen durch den Druck der Massen dieses Hindernis. Die Blutgefäße sind immer frei, sind ihre Wände infiltriert, dann deutlich immer von außen nach innen. Es kann also nicht, wie von manchen Autoren in Erwägung gezogen wird, die Infiltration aus dem Blutleiter, nach Durchsetzung der Gefäßwände, stammen. Aus diesen Gründen besteht auch der von ASKANAZY geprägte Ausdruck der parostalen Infiltration zu Recht. Den weiteren Beweis für diese Auffassung, den ASKANAZY erbringt, daß eine Relation zwischen dem geschädigten Mark und der Ausdehnung der parostalen Infiltration besteht, können wir nicht erbringen, da die Zerstörungen in unserem Fall solche Formen angenommen haben, daß eine solche Beziehung nicht mehr festzustellen ist, ferner sind die Verhältnisse im Gehörorgan dafür zu ungünstig. Thrombenbildungen fanden sich in kleineren Gefäßen und in Kapillaren, besonders im venösen Geflecht um die A. carotis, sie erreichten jedoch nicht jene Form, wie sie LUBARSCH im Sinus transversus beobachtete. In unserem Fall von echten Geschwulstthrombosen (ASKANAZY) zu sprechen, erscheint daher nicht gerechtfertigt. Die übrigen Befunde LUBARSCH's fanden sich ausnahmslos auch im vorliegenden Fall. Darüber hinausgehend sind: die weit stärkeren infiltrativen Zerstörungen des Felsenbeins, die Beteiligung des inneren Ohres und die völlige Zerstörung des gesamten Mittel-

ohres. Die Entscheidung über die Ursache der Surditas totalis rechts ist hier also unmöglich, da sowohl die Receptions- und Übertragungsapparate, als auch das Ganglion cochlearis und der Nervus acusticus schwer geschädigt sind.

Eine Rekonstruktion vom Beginn der chloromatösen Wucherung ist ebenfalls unmöglich. Die von ALEXANDER in den Vordergrund gestellte haemorrhagische Diathese als Charakteristikum der akuten Leukämie (ALEXANDER macht zwischen dieser und dem Chlorom keinen Unterschied) kommt in unserem Falle nur untergeordnete Bedeutung zu, im Hinblick auf das histologische Bild erscheint sie sogar nebensächlich. Ihre wesentliche Bedeutung für die Ätiologie der Hörstörung muß, wie aus der obigen Darstellung hervorgeht, verneint werden.

Für die Ätiologie der Gewebszerstörung kann vor allem der mechanische Druck der Infiltrate angeführt werden (NAEGELI), ob dieser jedoch das alleinige Moment dabei ist, erscheint fraglich, denn in unserem Fall fanden sich degenerierte Muskel- und Nervenfasern auch an solchen Stellen, die offensichtlich keinem Infiltratdruck ausgesetzt waren und zwischen denen sich keine zelligen Elemente befanden. Obwohl sich auch in unserem Fall die Abweichungen von dem Bild der akuten Leukämie bestätigt fanden, sind doch die Beziehungen zu dieser so enge, daß eine grundsätzliche Scheidung und die von ASKANAZY als Folgerung daraus aufgestellte Charakterisierung des Chloroms als malignem Tumor an dieser Stelle lediglich erwähnt werden soll. Gerade das stärkste Argument ASKANAZY's, die Geschwulstthrombose, konnten wir mit Sicherheit nicht feststellen. Die übrigen beobachteten Abweichungen, die Bevorzugung des Schädelskeletts als Krankheitssitz, die aggressiv wuchernden Infiltrate mit ihren — und in der beschriebenen Ausdehnung wohl nie beobachteten — Zerstörungen, das Auftreten eines grünen Farbstoffes, räumen dem Chlorom zweifellos eine Sonderstellung innerhalb der Leukämien ein, ob sie aber genügen, um hier von einem malignen Tumor zu sprechen, sei dahingestellt. Bewiesen ist lediglich das infiltrierende und destruierende Vordringen, nicht aber die echte Metastasierung. Trotz des außerordentlich eindrucksvollen Bildes, das der obenbeschriebene Fall bietet, lassen sich von ihm allein keine weitergehenden Schlüsse ableiten, die einen Beitrag zu dieser strittigen Frage bilden könnten oder gar einen Entscheid darin aussprechen.

Schrifttum.

ALEXANDER: Z. f. Hals- usw. Heilk. Bd. 6, 1927 (Chirg)
ASKANAZY: Beitr. pathol. Anatomie 1917, Bd. 63
CHIARI: Z. f. Hals- usw. Heilk. 1883, H. 4, 177
DENKER-KAHLER: Handbuch Springer-Berlin 1926
FABIAN: Beitr. pathol. Anatomie 1908, 63
GUMBEL: Virchows Arch. 171, 1903.
HENKE-LUBARSCH: Berlin Springer 1926
JAKOBÄUS: Dtsch. Archiv f. klin. Medizin 96
KÖRNER: Z. Hals- usw. Heilk. Bd. 29, 30, 45, 32
NAEGELI: Blutkrankheiten und Blutdiagnostik, 1926
PAULICEK u. WUTSCHER: Dtsch. med. Wschr. 1911, Nr. 4
ROSENBLUM u. LEBEDEWA: Folia haematol. Bd. 41
STERNBERG: Wiener klin. Wschr. 1925.
YAMAGUCHI: Kgr. Bericht d. Inn. Medizin 1933, Bd. 31.

Chloromatöse Infiltrationen im Nervus acusticus und in der Spindel einschließlich dem Ganglion spirale. Im Perilymphraum in Organisation begriffene Fibringespinste; der Endolymphraum ist frei.



Charakteristischer Herd im Tegm.tympani mit Riesenzellen und Gefäßsprossen.

Infiltration und Zerstörung des Trommelfells.
Auffallend hohe Papillen des Epithels,
(beginnende Pseudocholesteatombildung).



Parosteale, bzw. subperiostale und mucöse Infiltration. Das Periost ist abgehoben und an vielen Stellen durchbrochen. Die chloromatösen Wucherungen erstrecken sich über den ganzen bindegewebigen Grundstock der Schleimhaut.

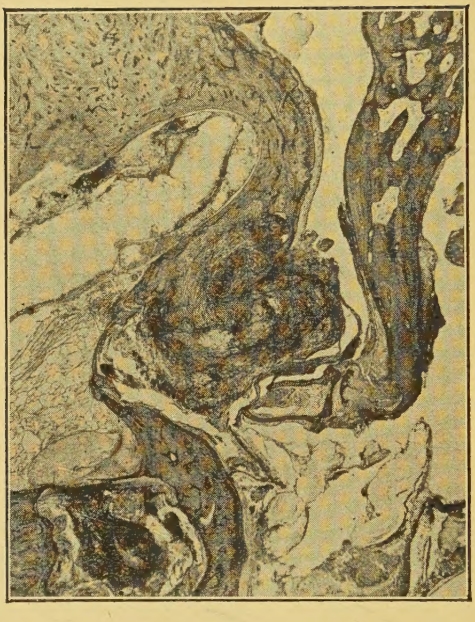

Schnitt senkrecht zur Pyramidenachse in Höhe des ovalen Fensters. Vor allem bemerkenswert ist die Infiltration des N.facialis und die Zerstörung seines knöchernen Kanals, ferner die Infiltration des Lig.annulare und der beginnende Durchbruch am Foramen ovale und Foramen rotundum. In der Cysterna perilymphatica organisierte Fibringespinste. — Auch der Endolymphraum zeigt zellige Infiltration.

LEBENSLAUF.

Am 29. September 1912 wurde ich, Wilhelm Karl Friedrich Seip, als Sohn des Kaufmanns Wilhelm Seip und dessen Ehefrau Elisabeth, geb. Herrmann, in Frankfurt am Main geboren. Von Ostern 1919 bis Ostern 1927 besuchte ich die Linnéschule (Volksschule) in Frankfurt am Main. Anschließend war ich vier Jahre als Lehrling in einem technischen Betrieb tätig. Nach beendeter Lehrzeit (Ostern 1931) bereitete ich mich auf den Eintritt in die Obersekunda einer höheren Schule vor. Ostern 1932 wurde ich nach bestandener Aufnahmeprüfung in diese Klasse der Adlerflycht-Schule (spätere Adolf Hitler-Schule) aufgenommen. Ostern 1935 legte ich an der gleichen Schule die Reifeprüfung ab. Vom 1. April bis 30. September 1935 genügte ich meiner Arbeitsdienstpflicht.

Am 1. November 1935 begann ich das Studium der Medizin an der Universität Frankfurt und legte am 20. Oktober 1936 den naturwissenschaftlichen Abschnitt und am 16. Februar 1938 den anatomisch-physiologischen Abschnitt der ärztlichen Vorprüfung ab. Mit Ausnahme des Wintersemesters 1939, in dem ich an der Universität Berlin studierte, gehörte ich der Universität Frankfurt bis zur Beendigung meines Studiums an. Im Mai 1940 bestand ich dort die ärztliche Staatsprüfung mit „gut".